Aus der Chirurgischen Abteilung des Krankenhauses „Kurmark“
Eberswalde
(Chefarzt: Dr. med. P. G. Hecker, Direktor des Krankenhauses).

Ueber Ureterocelen

mit einem kasuistischen Bericht zum Thema

INAUGURAL-DISSERTATION

zur Erlangung des Medizinischen Doktorgrades
an der Friedrich-Wilhelms-Universität zu Berlin

vorgelegt von

Horst Walter
Ass.-Arzt
aus Eberswalde

Tag der Promotion: 28. Dezember 1940.

Rudolph Pfau, Buchdruckerei u. Verlag, Berlin NW. 7, Luisenstr. 21

M 362

Gedruckt mit Genehmigung
der
Medizinischen Fakultät der Universität Berlin

Dekan: Prof. Dr. K r e u z
Referent: Prof. Dr. E. G o h r b a n d t.

R. UNIV.
BIBLIOTHEEK
LEIDEN

Die Anregung, eine zusammenfassende Abhandlung über Ureterocelen zu schreiben, ging von einem klinischen Fall aus, dessen Behandlung und weiteren Verlauf Verf. selbst beobachten konnte. Es soll am Schluß hierüber berichtet werden.

Die Ureterocele gehört in das reichhaltige Gebiet der Mißbildungen des Urogenitalapparates. Aus der Entwicklungsgeschichte wissen wir, daß gerade Mißbildungen jenes Organsystems zu allermeist Hemmungsmißbildungen darstellen. Es erscheint zweckmäßig, die Entwicklungsgeschichte der ableitenden Harnwege kurz zu streifen, damit die Ursachen für das Zustandekommen einer Uretermißbildung bzw. einer mißbildeten Anlage klarer erkenntlich werden.

Das Mesoderm ist der Mutterboden für das Harnsystem. Aus den Ursegmentstielen bilden sich in zeitlichen und räumlichen Abständen zuerst die Vorniere (Pronephros), die Mittel- oder Urniere (Mesonephros) und die Nachniere (Metanephros). Letztere ist die bleibende Niere.

Die Urniere bildet sich aus mehreren kleinen sog. Wunderknäueln, die — in cranio-caudaler Lage angeordnet — von mesodermalem Epithel bekleidet sind. Sie münden alle in einem bereits früher angelegten Kanal, dem primitiven Harnleiter, wohlbekannt unter dem Namen Wolffscher Gang. Dieser mündet in die Kloake. Bei der Entwicklung der Urniere kommt es zu einer wulstförmigen Vorwölbung der hinteren Leibeshöhlenwand, die man als Genitalfalte bezeichnet. Diese hebt sich, indem die begrenzenden Leibeshöhlennischen sich rinnenförmig vertiefen, mehr und mehr in cranio-caudaler Richtung von ihrer Basis ab. Im weiteren Verlauf wird die Genitalfalte durch eine längsverlaufende Einsenkung in ihrer Mitte aufgeteilt. Dadurch entsteht die eigentliche medial gelegene Genitalfalte und die lateral gelegene Urnierenfalte, ein Vorgang, der durch die Anlagen der Keimdrüsen bedingt ist. Die bleibende Niere entsteht aus zwei verschiedenen Gewebsquellen, einmal der des primären Harnleiters, zum anderen aus dem metanephrogenen Gewebe. Beide Gewebe sind aber mesodermaler Abkunft. Der definitive Harnleiter, Ureter, auch Kupfer'scher Kanal bezeichnet, entsteht durch Knospung aus dem Wolff'schen Gang, nahe der Mündung in die Kloake. Die Ausstülpunk geht in dorsaler Richtung vor sich, danach biegt die Ureter-

knospe in craniale Richtung um und wandert retroperitoneal dem metanephrogenen Gewebe entgegen. Das blinde Ende wird dann zum Nierenbecken. Darauf folgt die weitere Differenzierung des Sammelrohrsystems.

Die Blase geht, ebenso wie Harnröhre und Mastdarm, aus der Kloake hervor. In diese münden von cranial nach caudal ziehend die beiden primitiven Harnleiter — Wolff'schen Gänge — ein. Es wird dann durch Bildung einer Membran die Kloake in einen ventralen und einen dorsalen Raum getrennt. Es bildet sich nämlich jederseits lateral von oben bis unten eine Scheidewand, welche derjenigen der anderen Seite bogenförmig nach unten entgegenwächst und nach Vereinigung die erwähnte Membran darstellt. Sie heißt Septum urogenitale, der vordere Raum ist die Harnblase, der hintere das Rectum, beide in ihrer ersten Anlage. Durch Wandverschiebungen und Ausweitungsvorgänge wird jederseits das untere Ende des Wolff'schen Ganges mitsamt der Ausknospungsstelle des definitiven Harnleiters in die hintere Blasenwand einbezogen. Die Urnierengänge (Wolff'schen Gänge), welche zuerst neben der Kloakenmembran seitlich vorn münden, werden durch weitere Wachstumsvorgänge nach hinten verlagert. Die endgültigen Harnleiter rücken unter Inanspruchnahme seitlicher Wandteile der Wolff'schen Gänge nach lateral. Im Augenblick der Entwicklungsphase, wo die Einbeziehung des primären Harnleiterendes bis zur Abgangsstelle der Ureterknospe fortgeschritten ist, liegt die Harnleitermündung unmittelbar lateral neben derjenigen des Wolff'schen Ganges. Im Verlauf der weiteren Entwicklung entsteht unter neuerlicher Beteiligung der medialen Wand des Wolff'schen Ganges ein weiterer Blasenwandabschnitt. Hierbei verschieben sich die Uretermündungen nach lateral-cranialwärts, so daß also jetzt am weitesten unten und in Blasenmitte die Mündungsstelle der Urnierengänge liegt, weiter oben hinten und seitwärts auseinandergezogen, die Mündungen der definitiven Harnleiter. Auf diese Weise kommt es auf dem Blasengrund zur Bildung des trigonum vesicae (Lieutaudi), dem Blasendreieck, bestehend aus dem colliculus seminalis (Mündungsstelle der Wolff'schen Gänge) und den Uretermündungen. Das Blasendreieck ist also aus Wandanteilen der Urnierengänge hervorgegangen.

Wie nun aus der Entwicklungsgeschichte ersichtlich ist, stellt die Ureterocele streng genommen ein Grenzgebiet dar zwischen einer Beteiligung des Ureters und der Harnblase. Auch können sowohl Erkennung und Behandlung der Ureterocele nur über den Weg durch

die Harnblase ermöglicht werden, wie später noch genauer erörtert werden wird. Man versteht ja auch unter dem Begriff „Ureterocele" eine blasige Erweiterung des vesikalen, also intramuralen Harnleiterendes im Sinne einer Celenbildung. Bekanntlich verläuft der Ureter in der Blasenwand eine Strecke lang in schräger Richtung, was einem physiologischen Ventilmechanismus entspricht.

Es soll nicht unerwähnt bleiben, daß die Terminologie der Ureterocele sehr umstritten war und auch noch ist. Ursprünglich bezeichnete man sie als Blasencyste. Diese Benennung, welche offenbar nicht richtig ist, entstand unter Verkennung der Tatsache, daß es sich um eine cystische Erweiterung des Harnleiterendes handelt. Somit ist auch der Name Doppelblase hinfällig. Durch die weibliche Harnröhre prolabierte Ureterocelen sprach man für Vulvatumoren an bzw. glaubte man an einen „prolapsus membranae mucosae vesicae". Nachdem man das pathologisch anatomische Krankheitsbild richtig erkannt hatte, nannten die Chirurgen diese Erscheinung „Harnleitercyste". Stoeckel wandte sich gegen diesen Ausdruck, da es sich um keine Cyste im Sinne des Wortes handele. Seinem Vorschlag, die Benennung „Ureterocele" anzuwenden, wurde von den Chirurgen widersprochen, weil diese Bezeichnung bereits für den Harnleitergleitbruch vergeben sei. Letzteren mit „Ureterocele" zu bezeichnen, lehnt Stoeckel schroff ab. Englisch spricht von „cystischer Dilatation des vesikalen Ureterendes", Kotzenberg von „Uretercyste". Blum, Fenwiek u. a. erkennen die Bezeichnung „cystisch" nicht an, da es sich nicht um die Neubildung eines Hohlraumes handele. So drückt sich Blum mit „blasige" Erweiterung des vesikalen Ureterendes aus. Boeminghaus erwähnt cystische Erweiterungen der Harnleitermündung, die man „fälschlicherweise auch als Ureterocele bezeichnet". Ein weiterer Ausdruck stammt von Pleschner, der Ureterphimose angibt. Es handelt sich ja auch tatsächlich um ein sackartiges Gebilde mit verengter Oeffnung. Die abnorme Enge des Ostiums ist aber, wie wir sehen werden, ein die Bildung der Ureterocele mitbedingendes Moment. Man findet ferner den Ausdruck „Ureterprolaps" in der Literatur. Hiergegen ist aber einzuwenden, daß die Wand der Ureterocele keinesfalls immer aus gleichen Bestandteilen, also Schichten zusammengesetzt ist, sondern ein Mal die muskulären Anteile, ein Mal das Bindegewebe oder aber die Schleimhaut überwiegen. Außerdem sind regelrechte Invaginationen des Ureters mit Inversion der Schleimhaut in die Blase, ja sogar durch die weibliche Urethra nach außen beschrieben worden. (Stoek-

kel). Dies ist der echte Ureterprolaps, der mit der Ureterocele nichts gemein hat.

Bis zur Jahrhundertwende war die Ureterocele nur durch Sektionsbefunde von Säuglingen und Kleinkindern bekannt. So wies bereits Lechler 1835 auf diese pathologische Erscheinung hin, brachte sie aber in falschem Zusammenhang. Er war es nämlich, der von „doppelter Blase" sprach. Therapeutisch ging als erster Streudel 1858 vor. Er punktierte und trug die Ureterocele unter Verkennung der richtigen Diagnose ab. Englisch gab 1898 eine exakte pathologisch anatomische Beschreibung. Die von ihm gemachten Angaben fußten auf einem eigenen und fünfzehn bis dahin in der Literatur angegebenen Fällen. Vor ihm soll Boström 1894 schon die Pathologie der Ureterocele beschrieben haben mit gleichzeitigem Hinweis auf die einzuschlagende Therapie. Im Jahre 1898 wurde durch Lipmann-Wulff zuerst am Lebenden durch das Cystoskop die Diagnose auf Ureterocele gestellt. Grosglick hat 1901 einen Fall cystoskopisch für einen Blasentumor gehalten, bei der Operation stellte sich aber der Befund der vesikalen Uretererweiterung heraus. Mit der Einführung des Cystoskopes mehrten sich auch die Mitteilungen. 1904 stellte Cohn 40 Fälle zusammen, 1920 V. Blum 110, und Stoeckel glaubt, daß sich diese Anzahl heute auf das Doppelte vermehrt hat. Goldberg erwähnt 300 Literaturhinweise bzw. Mitteilungen.

Die Ureterocele ist also im Blasenfundus gelegen und zwar in der Nähe des jeweiligen ostium ureteris. Sie stellt bei Beleuchtung einen meist durchsichtigen, cystenartigen Sack dar, der von normaler oder leicht entzündeter Blasenschleimhaut überzogen ist. Die Größe schwankt, beginnend bei einer warzenartigen Erhabenheit bis zur kirschgroßen Kugel, manchmal wurst- oder birnenförmig, kommt es zu solcher Ausdehnung, daß fast die ganze Harnblase ausgefüllt und das andere, normale Ostium durch die große Ureterocele in seiner wichtigen Funktion bedroht wird. Pietkiewicz (Stoeckel) hat die Entwicklung genau studiert. Er unterscheidet drei verschiedene Stadien. Als erstes die kegelförmige Vortreibung des Harnleiterwulstes, zweitens die „lebhaft agierende Ureterocele" und drittens die konstant bleibende, nicht mehr agierende Ureterocele. Aus der „intermittierenden, cystischen Erweiterung (Casper)" entleert sich schubweise Urin, so daß die Form des Sackes je nachdem Füllungszustand bald prall gefüllt bzw. schlaff ist. Der höchste Ausbildungsgrad ist erreicht, wenn der Urin aus dem prall gefüllten Sack nicht mehr entleert wird. Bei Frauen kann es auch

zu einem Vorfall durch die kurze Harnröhre kommen. Dieses Ereignis bedeutet natürlich eine ernste Komplikation und Gefährdung. (Caillé, Geerds, Mayer, Simons, Wildbolz u. a.). Es wird der Stiel der heraushängenden Ureterocele abgeschnürt, was die Nekrose zur Folge haben kann. Mehrere solcher Fälle sind an schwerster Urosepsis oder Peritonitis ad exitum gekommen. Manchmal läßt sich eine prolabierte Ureterocele reponieren, was natürlich keinerlei therapeutischen Wert hat. Stoeckel beschreibt einen Fall, wo eine Kunstreiterin die von Zeit zu Zeit „herausgetretene Blase" selbst mühelos zurückdrückte, dann aber, als die Manipulationen vergeblich blieben, den Arzt aufsuchte, operiert und geheilt wurde. Vereinzelt sind prolabierte Ureterocelen spontan geplatzt und ohne Folgen zurückgegangen.

Im Cystoskop sieht man manchmal, keinesfalls immer, das ostium ureteris etwas exentrisch auf der Kuppe der vorgewölbten Harnleitermündung. In vielen Fällen liegt die Oeffnung seitlich, so daß sie bei aller Mühe nicht gefunden werden kann. Dort wo sie sichtbar ist, wird sie die Aufmerksamkeit des Untersuchers durch eine kleine Eindellung an dem prallen Sack auf sich lenken. Das Lumen ist außerordentlich eng. Irreführend für die richtige Diagnosenstellung können gelegentlich Konkrementbildungen sein, die sich, meist sekundär, in der Ureterocele gebildet haben. Es ist aber auch nicht ausgeschlossen, daß ein kleiner Stein eine Ureterocele hervorruft. Die cystische Erweiterung des unteren Harnleiterendes wird jedoch viel eher einen herabgewanderten Stein auffangen und überhaupt zum Sammelort für gröbere oder feinere Konkremente werden, die sich durch appositionelles Wachstum vergrößern können. Eine mit solchen Elementen angefüllte Ureterocele verliert ihr Aktionsvermögen und wird starr.

Wie schon weiter oben erwähnt wurde, finden sich in der Wand auch muskuläre Bestandteile. Ob nun die Muskelfasern von der Blasen- oder der Ureterwand stammen, ist strittig, aber auch praktisch bedeutungslos. Die histologische Untersuchung der Wand ergibt, daß innen Ureterschleimhaut, außen Blasenschleimhaut vorhanden ist. Die je nach Ausdehnung des Sackes noch vorhandene oder schon atrophierte Muskulatur scheint somit zur Blase und zum Ureter zu gehören.

Bevor auf die klinischen Erscheinungen eingegangen wird, sollen erst die ursächlichen Momente, welche die Ureterocele hervorrufen, abgehandelt werden. Wenn auch unter den Autoren über Einzelheiten

geringe Meinungsverschiedenheiten herrschen, so ist die embryonal bedingte Ursache unumstritten.

Der von der Niere abgesonderte Harn wird durch die regelmäßigen Ureterkontraktionen unter einem gewissen Druck in die Blase geleitet. Es ist leicht verständlich, daß irgendein Abfluß- bzw. Mündungshindernis zu einer Stauung führen wird. Während die Niere anfangs aber ständig weiter sezerniert, wird mit der Zeit das Gewebe des Harnleiters dem Druck nachgeben. Dieser Vorgang spielt sich naturgemäß dort ab, wo sich der geringste Widerstand bietet, d. h. wo mechanisch betrachtet, ein „locus minoris resistentiae" in der Harnleiterwand gelegen ist. Im Falle der Ureterocele ist dies eben das vesikale Ureterende, also insbesondere der intramural verlaufende Abschnitt. Das Abflußhindernis besteht in einer hochgradigen Verengerung, wenn nicht Atresie, der Uretermündung. Mechanisch gesehen, sind die beiden wesentlichen Grundursachen für die Entstehung der Ureterocele leicht verständlich. Es wirft sich nun aber die Frage auf, auf welche Weise die Mündungsenge zustande kommt. Es bestehen zwei Möglichkeiten. Einmal ist die Enge angeboren, zum anderen kann sie erworben sein.

Wir erinnern uns aus der Entwicklungsgeschichte, daß der Ureter aus einer Ausstülpung des Wolff'schen Ganges entsteht, und daß er sich im weiteren Verlauf von seinem Mutterboden löst. Bereits in dieser Phase kann eine angeborene Atresie angelegt werden, indem sich der Harnleiter nicht in ein Hohlorgan öffnet, sondern verschlossen bleibt. Nach Englisch soll eine „Neigung gewisser Hohlorgane des Urogenitalapparates zu epithelialer Verklebung" bestehen. Wenn man weiterhin die komplizierten Wachstums- und Verschiebungsvorgänge bedenkt, wobei das trigonum vesicae unter Einbeziehung von Teilen der Wolff'schen Gänge entsteht, und wie die Uretermündungen nach oben hinten und lateral von der Mündungsstelle der Wolff'schen Gänge — dem colliculus seminalis — sich entfernen, dann ist eine volle Erklärung gegeben für die leichte Möglichkeit des Entstehens von Anomalien und Dystopien der Uretermündungen. Weiterhin ist es verständlich, daß diese Anomalien zum größten Teil Hemmungsmißbildungen darstellen. Dystope Harnleitermündungen führen in den meisten Fällen zu Funktionsstörungen, besonders zur Verengerung des Ureterostiums (Gruber). Liegt z. B. die Uretermündung mangels unzureichender Wachtumsverschiebung auf dem Blasengrund weit unten und vorn, also noch in der Nähe der pars posterior urethralis und somit im Bereich des Blasensphincters.

dann kann durch dessen Kontraktion die Uretermündung wenn nicht ganz, so doch beträchtlich komprimiert werden. Die Folge ist Stauung, Hydroureter, Hydronephrose oder aber vorherige Ureterocelenbildung. Es ist überhaupt selten, daß eine Ureterocele bei angeborener Veranlagung nicht in Gesellschaft mit irgendwelchen Mißbildungen des Urogenitalapparates auftritt. Meistens findet man einen doppelten Ureter ein- oder beidseitig, dazu häufig auch ein doppeltes Nierenbecken. Es sind auch gleichzeitig Mißbildungen an Gliedmaßen beschrieben worden. Alles in allem beruht die angeborene Anlage zur Ureterocele auf einer „mangelhaften Kanalisierung des ursprünglich solide angelegten Ureterrohres“ (Englisch), also auf einem Stehenbleiben auf embryonaler Entwicklungsstufe. Die Ureteren münden zunächst senkrecht in die Blase (Felix) und Chwalla (Stoeckel), der eingehende Untersuchungen anstellte, erklärt jetzt die Persistenz der Uretermembran, welche eine entwicklungsgeschichtliche Etappe im frühembryonalen Leben darstelle, für die Ursache der Ureterocele. Er sah die Membran bei Embryonen von 12—23 mm Länge als epithelialen Verschluß des Ureterostiums. Er glaubt, daß die vesica bipartita, Uretermündungsdivertikel und Ureterocele verschiedenen Zeitabschnitten der Persistenz der Uretermembran entsprechen, sich also nicht genetisch, sondern nur graduell von einander unterscheiden. Neben der kongenitalen Enge des Ostiums gilt als weiterer, sehr bedeutender Faktor eine Unterwertigkeit des in der Blasenwand verlaufenden Ureteranteiles (Englisch, Boström), und auch der Blasenwand selbst, wobei die Ausbildung der Muskulatur als sehr wesentlich angesehen wird. (Koenig, Wiehe, Okomato.) Stets ist auch die Waldeyersche Ureterscheide minderwertig. Stoeckel zählt das enge Ostium mit Ureterocele zu den „infantilistischen Stigmata“, Verhoogen, de Gräuwe, Bazy Teyssèdre u. a. sprechen von aplastischen bzw. hypoplastischen Momenten.

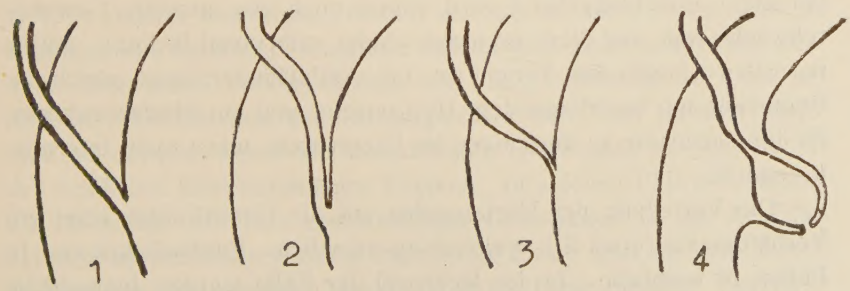

Abb. 1 soll die Blasenwand mit normalem Ureterverlauf und Ostium darstellen. Abb. 2 den abnorm langen Verlauf des vesikalen Endes, Abb. 3 zeigt ein enges Ostium und Abb. 4 soll die Kombination von 2 und 3 darstellen mit der ausgebildeten Ureterocele.

Die Vorbedingungen sind also 1. das verengte ostium ureteris, 2. abnorm langer intramuraler Verlauf, wozu noch die Gewebsminderwertigkeit an dieser Stelle kommt (fehlende oder nur unterentwickelte Muskulatur). Biancardi weist noch auf einen „dynamischen Faktor" hin, der auf einer Störung des motorischen Gleichgewichtes zwischen oberen und intramuralem Ureterabschnitt beruht, wobei letzterer eine „segmentäre Ektopie" erfährt.

Angeborene Ureterocelen sind nicht beschrieben worden. Blümel berichtet zwar von einer großen Ureterocele bei einem allerdings schon zehn Monate alten Säugling. Anders, Froboese und Rößle haben bei ihren zahlreichen Neugeborenensektionen niemals eine Ureterocele beobachten können, wenngleich Froboese betont, es fehle bei der Leiche an dem notwendigen Druck, der eine etwa vorhandene Ureterocele zur Darstellung bringen würde.

Die erworbene Anlage zur Ureterocele besteht im wesentlichen in einer Verengerung des Ostiums. Entzündungen mannigfacher Art in dem Kanalsystem des Harnapparates oder in der Umgebung führen zu Schrumpfungen, Knickungen oder zu Stenosen. Tumoren in bzw. um den Ureter, besonders in der Nähe der Mündung, Tuberkulose oder Ulcerationen durch primäre und auch sekundäre Steinbildungen können zum Abflußhindernis werden. Auch nach Ureterimplantationen kommt es gelegentlich zur cystischen Erweiterung des vesikalen Ureterendes. Caillé berichtet von einem Fall, bei welchem ein kleines Papillom, das vor einem Ostium lag, die Bildung einer Ureterocele bedingte.

Es besteht natürlich kein Zweifel darüber, daß die eben erwähnten Komplikationen nur in den seltensten Fällen eine Ureterocele hervorrufen, ausschlaggebend wird immer noch eine gewisse Gewebsschwäche sein, und diese ist meist wieder embryonal bedingt. Unter normalen Umständen kommt es bei Abflußhindernissen gleich zu Stauungen mit nachfolgendem Hydroureter und zur Hydronephrose, die im Gegensatz zu derjenigen bei Ureterocele, meist nicht intermittierend ist.

Die Verteilung der Ureterocelen auf die Geschlechter zeigt ein Verhältnis von etwa 3:1, weiblich zu männlich. Englisch sah von 16 Fällen 10 weibliche. In der Mehrzahl der Fälle werden Jugendliche

und Kinder befallen. Bei embryonaler Anlage überwiegt das Auftreten der Ureterocele auf der linken Seite. Ob eine Erblichkeit vorliegt, geht aus der Literatur nicht hervor und erscheint fraglich. Zicchoni spricht von einer „gewissen Erblichkeit" bei Nieren- und Harnleiteranomalien.

Die klinische Bedeutung der Ureterocele liegt in der Gefahr für die oberen Harnwege. Wie das Auftreten, so können bereits eingetretene Folgen (Infektion, Hydronephrose) intermittierend sein. (Adrian, v. Blum.) Die klinischen Erscheinungen sind mannigfacher Art. Kein Symptom ist für die Ureterocele charakteristisch, abgesehen von der durch die Harnröhre prolabierten Cyste. Aber auch hierbei kann es zu Fehlschlüssen kommen. Lange Zeit bleiben die Erscheinungen dem Träger einer Ureterocele verborgen. Erst wenn bei Infektionen Beschwerden auftreten, wird der Arzt aufgesucht. Die erste Untersuchung, besonders aber die Vorgeschichte, weisen auf eine Cystitis oder Cystopyelitis hin. Durch den Urinbefund werden die Annahmen erhärtet. Verschwinden die Symptome aber trotz längerer Behandlung nicht, wird das Cystoskop die Ursache des Leidens feststellen. Akut auftretende Schmerzanfälle können einen Ureter- oder Blasenstein vortäuschen. Gerade bei dem Verdacht auf Ureterstein wird man oft v o r dem Cystoskop die röntgenologische Darstellung der Harnwege anwenden. So kann es vorkommen, daß die mit Kontrastflüssigkeit angefüllte Ureterocele als Stein imponiert, und auf Grund dieser Annahme unter Umgehung des Cystoskopes die Operation vorgenommen wird, durch welche der eigentliche Tatbestand erst geklärt wird. Aber auch ohne Kontrastfüllung kann eine Ureterocele als großer Blasenstein angesehen werden, nämlich dann, wenn sich in ihr Konkremente gröberer oder feiner Art angesammelt haben, die einen harten Schatten im Röntgenbild geben.

Wenn die wichtigsten diagnostischen Merkmale der Ureterocele z. T. in anderer Beziehung erwähnt wurden, so soll in Folgendem die Diagnose und Differentialdiagnose zusammenfassend besprochen werden. Wie schon hervorgehoben, tritt die Ureterocele sehr oft mit anderen Mißbildungen des Harnapparates auf. Am meisten findet man gedoppelte Nieren mit überzähligen Harnleitern in Gesellschaft der vesikalen Erweiterung des Ureters. In solchen Fällen verlaufen die Harnleiter mit fast gesetzmäßiger Genauigkeit in der Art, daß der dem unteren Nierenbecken zugehörige ü b e r dem aus dem oberen Nierenbecken stammenden Harnleiter in die Blase mündet. Letzterer

weist dann auch die Ureterocele auf. Das Anfangsstadium läßt im cystoskopischen Bild ein normales Ostium auf einer kleinen, rundlichen Vorwölbung erkennen, die bei längerer Betrachtung größer wird und nach einer schubweisen Entleerung zurückgeht. Blum hat diese für eine Ureterocele absolut typische Erscheinung „Systole" und „Diastole" genannt. Im Stadium hochgradiger Ausdehnung, wobei der Cystensack eine unveränderliche, blasige Prominenz darstellt, hat man den Eindruck eines extravesikalen Tumors mit glatter Oberfläche. Diese ist von mehr oder weniger entzündlich veränderter Blasenschleimhaut bedeckt. Manchmal läßt sich auch das sog. Pulsationsphänomen beobachten. Es tritt auf, wenn bei primär oder sekundär verschlossenem Ureterende die Niere noch arbeitet. Die verschlossene Cyste ist dann besonders prall gefüllt, desgleichen der Harnleiter. Es werden somit die Pulsationswellen des die Niere durchströmenden Blutes weitergeleitet und an der Ureterocele sichtbar. Sofern das blasige Gebilde, welches im Cystoskop sichtbar wird, nicht sofort die Ureterocele verrät, sind es aber die eben beschriebenen „agierenden" Vorgänge, welche alle Zweifel ausschalten.

Differentialdiagnostisch kommen polypöse Wucherungen an der Blasenwand oder echter Blasenwandprolaps in Betracht. Wenn alle typischen Anzeichen fehlen, so kann die Punktion die Diagnose erhärten bzw. umstoßen. Kleine Vorwölbungen an einem Ureterostium sind natürlich nicht immer gleich Ureterocelen, sondern sind in der Mehrzahl der Fälle durch Uretersteine bedingt, die kurz vor der Mündung liegen. Folgende Merkmale können aber Aufschluß über die Ursache, besser gesagt die Art solcher Vorwölbungen vermitteln. Beim Ureterstein findet sich ein kugliger, symmetrischer Wulst, der manchmal wie eine „Mamille oder Himbeere" aussieht (Stoeckel). Das Ostium ist central gelegen und von normaler Größe, wenn nicht durch den im Austreten begriffenen Stein etwas erweitert. Das ganze Gebilde ist starr, der Urin sickert anhaltend oder in Interwallen ab. Die Ureterocele ist agierend, sie schwankt in ihrem Füllungszustand. Der Wulst ist meist unsymmetrisch, das Lumen liegt excentrisch und ist auffällig eng. Eine steinhaltige Ureterocele erweckt beim Anleuchten den Eindruck einer „transparenten Kirsche, deren Stein man sieht" (Stoeckel).

Die Unterscheidung gegenüber dem Ureterprolaps geschieht auf Grund folgender Einzelheiten. Die invertierte Ureterwand beim Prolaps in die Blase hinein ist hochrot und grenzt sich scharf von der übrigen Schleimhaut ab. Auch hier ist die Oeffnung normal groß. Die

Ureterocele ist dagegen von regulärer Blasenschleimhaut überzogen, grenzt sich also nicht scharf ab, man sieht ihre durchscheinende Wand sich bald straffen bzw. schlaffer werden. Ist das Ostium wirklich einmal central gelegen, so ist es immer wieder auffällig eng. Beim Beobachten des Ureterprolapses gewinnt man denselben Eindruck „wie beim Beobachten des Afters eines mistenden Pferdes am Schluß der Defäkation" ((Uteau) Stoeckel).

Wie bereits erwähnt, kann die Ureterocele aus der weiblichen Harnröhre prolabieren. Auch hierbei sind differentialdiagnostische Erwägungen anzustellen gegenüber dem Prolaps der Harnröhre oder sogar der Blasenwand. Beim Pressen treten sowohl Blasenwand- als auch Urethraprolaps weiter heraus und schwellen an. Die vorgefallene Ureterocele ist im Gegensatz zu den beiden anderen Krankheitsbildern kompressibel und fluktuiert (Santruzek) und wird beim Pressen nicht größer. Das Ostium ist sehr schwer oder gar nicht auffindbar.

Die Therapie der Ureterocele verlangt die restlose Beseitigung des Grundübels. Es wäre völlig zwecklos, z. B. eine vorgefallene Ureterocele für einige Zeit zu reponieren, wenn die Beschwerden doch immer wiederkehren. Ausschlaggebend ist das ätiologisch causale Moment. Demnach muß der Ureterocelensack beseitigt werden. Weiterhin ist eine genügende und dauernde Oeffnung des Ostiums anzustreben. Hierbei muß aber vermieden werden, daß durch eine zu große Oeffnung nach operativer Entfernung des Ureterocelensackes zurückbleibt, und dadurch ein Reflex auftritt. Dessen Folgen entsprechen den Erscheinungen und Gefahren der Ureterocele.

Eine Dehnung oder Spaltung des Ostiums bringt kaum Erfolg. Um die Niere zu schonen bedarf es der frühzeitigen radikalen Behandlung. Die operative Beseitigung kann durch sectio alta oder durch endovesikale Elektrokoagulation geschehen. Letzteres ist die Methode der Wahl. Die transvesikale Operation findet eigentlich nur bei großen und starrwandigen Ureterocelen Anwendung, ferner bei Vorhandensein gröberer Konkremente und bei Infektion. Es sind eine Anzahl Fälle beschrieben worden, wobei Ureter und vor allem die Niere so hochgradig geschädigt waren, daß die Exstirpation erfolgen mußte. Bei überzähligem Ureter gelingt dieser Eingriff manchmal in der Art, daß der gesunde Harnleiter mit erhaltenem Nierenanteil geschont werden kann, und das überzählige Nierenbecken und sein krankhaft veränderter Ureter operativ entfernt werden. (Biebl).

Die transvesikale Beseitigung der Ureterocele gestaltet sich nun so, daß man das Ostium weit genug spaltet und die beiden Schleimhautblätter vernäht, oder die Ureterocele basal abträgt und inneres und äußeres Schleimhautblatt circulär miteinander vereinigt. Man kann diese beiden Eingriffe mit einer Phimosenoperation vergleichen, wobei der erste die dorsale Incision, der zweite die Circumcision darstellen. Es wurde bereits darauf hingewiesen, daß Pleschner die Ureterocele mit „Ureterphimose" betitelte. Um Narbenstenosen zu vermeiden, empfiehlt Stoeckel, die Schleimhauträuder mit Catgut zu vernähen.

Janssen berichtet über einen Fall mit nur einseitig infizierter Niere bei Ureterocele. Er legte im Sinne einer Gastroenterostomie eine Uretercystanastomose an mit dem Erfolg, daß die Ureterocele von selbst zurückging.

Die endovesikale Elektrokoagulation ist ein einfaches Verfahren, das sogar ambulant durchführbar ist (Stoeckel). Es verursacht keine wesentlichen Beschwerden. Martius beschreibt eine von ihm angewandte Methode, wobei er keine völlige Durchtrennung vornimmt, sondern nur eine Art Verbrennung setzt, und die Ureterocele sich nach einigen Tagen abstößt. Der Vorteil liegt u. a. in der langsamen Beseitigung.

Ausschlaggebend für das therapeutische Vorgehen, über das, wie aus der Literatur hervorgeht, nicht alle Autoren übereinstimmen, ist und bleibt natürlich der Erfolg auf die Dauer.

Zusammenfassung.

Die Ureterocele, eine cystische Erweiterung des vesikalen Harnleiterendes, stellt ein Krankheitsbild dar, welches infolge embryonal, manchmal durch Schädigungen im postfötalen Leben bedingter Uretermündungsenge entsteht. Ausschlaggebend ist dabei ein abnorm langer submuköser Verlauf des intramuralen Harnleiterendes. Die Ureterocele ist meist eine Begleiterscheinung anderer Hemmungsmißbildungen des Urogenitalapparates wie z. B. doppeltes Nierenbecken und überzähliger Ureter.

Das Vorkommen ist verhältnismäßig selten. Die klinische Bedeutung liegt in der Gefahr der Nierenschädigung mit nachfolgender Hydronephrose. Die Erscheinungen sind dieselben wie bei

einer Cystitis, Pyelitis oder Cystopyelitis. Manchmal erinnern sie an eine Uretersteinkolik. Sie treten erst bei ausgebildeter Ureterocele auf und werden meist im jugendlichen Alter manifest. Keins der Symptome ist charakteristisch. Bei Frauen können große Ureterocelen durch die Harnröhre prolabieren, was zu schweren Allgemeininfektionen, aber auch zu spontaner Heilung führen kann. Die Verteilung auf die Geschlechter entspricht einem Verhältnis von 3:1, weiblich : männlich. Die Therapie besteht in operativer Beseitigung, was einmal durch sectio alta, zum anderen durch Elektrokoagulation erreicht wird. Letztere Art der Anwendung ist die Methode der Wahl.

Kasuistischer Bericht zum Thema.

(Aus dem Krankenhaus Kurmark, Eberswalde).

Patientin Else H. Tag der Aufnahme: 24. März 1939.

Es handelt sich um eine 27jährige Haustochter aus angeblich gesunder Familie. Sie hatte früher oft Halsentzündungen, vor einigen Jahren eine Gallensteinkolik mit darauffolgender Gelbsucht. Seit längerer Zeit leide sie an Stuhlverstopfungen. Menses ohne Besonderheiten. Aus der jetzigen Vorgeschichte ist zu bemerken, daß Patientin am 22. 1. 39 (vor 8 Wochen) über Druckgefühl in der linken Lendengegend klagt, und daß kurze Zeit darauf Brennen beim Wasserlassen auftrat. Der Urin sei zeitweise trübe. Der Hausarzt stellte eine Blasenentzündung fest. Als diese nach intensiver Behandlung nicht abklingen wollte, wird sie zum Internisten überwiesen. Eine Nierensteinkolik hat Patientin nie gehabt, es besteht kein Harndrang. Eine von dem Internisten vorgenommene Beckenübersichtsaufnahme zeigt im linken Blasenfundus einen etwa Markstück großen Schatten. Patientin wurde unter der Diagnose „Blasenstein" auf die chirurgische Abteilung überwiesen (s. Abb.).

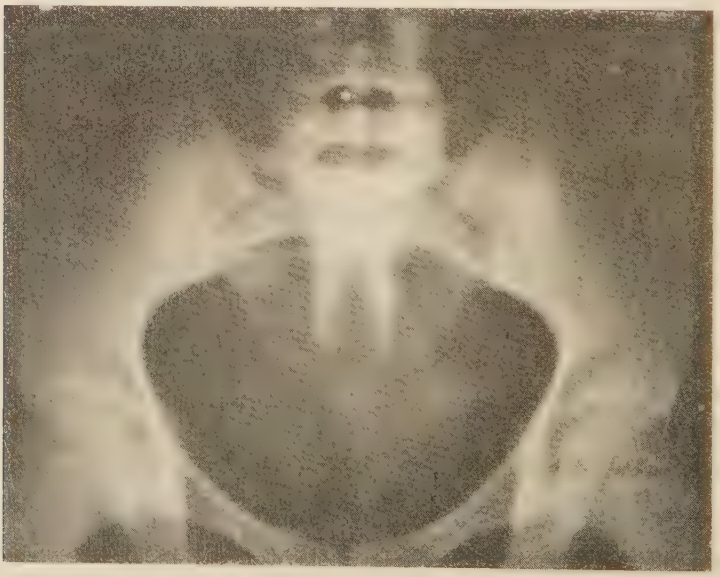

Abbildung 1.

Die allgemeine Untersuchung ergibt einen guten Ernährungs- und Kräftezustand. Innere Organe o. B. Bauchdecken weich, Leber und Milz nicht fühlbar vergrößert, Lendengegend beiderseits frei. Oberhalb der Symphyse besteht Druckempfindlichkeit. Das Sediment weist zahlreiche Leukozyten auf, ferner Erythrozyten vermehrt, runde, und vereinzelt Platten- und geschwänzte Epithelien, einige Urate. Die Blutsenkung ergibt eine erhebliche Beschleunigung von 85/128 mm Westergreen, das Blutbild weist keine Besonderheiten auf, keine wesentliche Leukozytenvermehrung.

Vor der geplanten Steinentfernung wird eine Blasenspiegelung vorgenommen. Die Cystoskopie am 25. 3. ergibt folgenden Befund: Der in der Blase befindliche Urin ist klar. Die Harnblase zeigt normale Ausdehnung, die Schleimhaut ist glatt, blaß, Gefäßzeichnung deutlich. An der Stelle, wo das linke Ureterostium zu suchen ist, findet sich eine taubeneigroße, dünnwandige Vorwölbung mit glatter Oberfläche. Die linke Harnleitermündung ist nicht zu sehen. Es wird eine Cystochrominjektion vorgenommen. Nach 3 Minuten zeigt sich vor dem rechten Ostium bereits eine kräftige Farbausscheidung, links dagegen keine, auch nicht in Spuren. In Verbindung mit dem Röntgenbild wird die Diagnose einer linksseitigen Ureterocele gestellt, und in der Annahme, daß in ihr ein großer Stein liegt, die transvesikale Operation beschlossen.

(Auch in diesem Fall erbrachte, wie so häufig, das Cystoskop den richtigen Befund, trotzdem das Röntgenbild die Diagnose „Blasenstein" fast eindeutig sichergestellt hatte.)

Die am 28. 3. vorgenommene Operation wurde folgendermaßen durchgeführt: Auffüllung der Blase durch einen als Dauerkatheter liegenbleibenden „Casper" mit 300 ccm Wasser. Freilegung der Blase durch Querschnitt. Die Blasenschleimhaut ist nicht entzündet. Entsprechend der Mündung des linken Ureters wölbt sich prall gefüllt eine taubeneigroße Ureterocele in die Blase. Ihre Wand ist so gespannt, daß sie durchscheinend ist. Trotz genauer Betrachtung ist der Sitz der Uretermündung nicht festzustellen. Es wird auf der Kuppe eingeschnitten. Unter Druck entleert sich eine etwas getrübte Flüssigkeit, welche von einer Unzahl schwarzer, harter Körnchen in der Stärke von Feingrieß untermischt ist. Nach der Entleerung wird lateral von dem Einschnitt eine normal gebildete Uretermündung sichtbar, aus der sich sofort klarer Urin im Strahl entleert. Der Einschnitt ist etwa 12 mm lang. Die Ränder bilden zwei zungenförmige Lippen, beiderseits mit Schleimhaut bedeckt. Der breite Spalt schafft genügend Abfluß. Da es auch nicht blutet, wird es für das Zweckvollste gehalten, keine weiteren chirurgischen Maßnahmen zu treffen. Es ist anzunehmen, daß es zu einer schnellen Schleimhautüberwachsung des Wundrandes und nicht zu einer Verwachsung des Spaltes kommt. Die lippenförmige Beschaffenheit beider Spaltränder wird als günstig, und möglicherweise ein den Rückfluß verhindernder Ventilmechanismus angesehen. Der im Röntgenbild sichtbare runde, markstückgroße Schatten war also nicht ein kompakter Stein, sondern bedingt durch die Ansammlung des feinen Grießes in der Ureterocele. Der Harngrieß wird chemisch untersucht: Coli +++.

(Durch den Einschnitt in die Ureterocele ist also ein künstliches Ostium geschaffen worden, während das normale nach der Schrumpfung des gespaltenen Celensackes zum Vorschein kam und sofort Urin in einem Strahl entleerte. Daraus ergibt sich einmal die Folgerung, daß die Ureterocele den normalen Ureterspalt abgedrückt hat, und daß andrerseits ein zweiter, überzähliger Ureter vorhanden sein muß, dessen vesikales Ende keine Oeffnung erkennen ließ und die Ureterocele trug.)

Am Tage nach der Operatoin tritt eine leichte Temperatursteigerung auf, die aber sehr schnell zurückgeht.

Am 7. Tag wird der Dauerkatheter entfernt. Urin auf Coli: negativ.

Am 9. Tag werden die Fäden entfernt, die Wunde ist pp verheilt.

Am 11. Tag steht Patientin auf und fühlt sich wohl. Cystoskopie am 17. 4. 39. (20 Tage post op.):

Die Blase zeigt keinerlei Reizungen. Es werden 10 ccm Cystochrom i. v. gespritzt.

Ausscheidung blau

rechts: nach 4½ Minuten links: nach 11½ Minuten (hell).

Um genau festzustellen, ob eine Blauausscheidung durch beide linken Ureteren geschieht, werden ein roter Ureterkatheter in die künstlich geschaffene Oeffnung, ein brauner in die normale linke Uretermündung eingeführt bis zu einer Länge von 25 cm. Der abgesonderte Urin wird getrennt aufgefangen. Betrachtung der Ausscheidung durch das Cystoskop:

Nach 30 Min. noch schwach blau, im Ganzen rechts normale, kräftige Peristaltik, stoßweise Entleerung, zwischendurch tief blau.

Aufgefangener Katheterurin der linken Seite:

normale Oeffnung: dauernde Absonderung in geringer Menge, hellblau, aber blutig.

künstliche Oeffnung: nichts.

Es werden zwei Glas Wasser gegeben und weitere 10 ccm Cystochrom i. v. injiziert. Kurze Zeit darauf sieht man durch das Cystoskop, wie aus der rechten Harnleitermündung zunehmend dunkler werdende Blauausscheidung vor sich geht. Linke Seite:

normales Ostium: (aus dem Katheter): vermehrte Absonderung und dunkelere Farbe, noch etwas blutig.

künstliche Oeffnung: (aus dem Katheter): jetzt auch Ausscheidung, nicht blutig.

Nach sorgsamer Bezeichnung der aus jedem der beiden Katheter aufgefangenen Urinmengen alle drei Minuten ergibt sich folgendes Bild:

normales Ostium:

1. Röhre	nach 3 Minuten	8,3 ccm	Farbe: hell
2. Röhre	nach weiteren 3 Minuten	3,3 ccm	Farbe: mittel
3. Röhre	nach weiteren 3 Minuten	1,4 ccm	Farbe: dunkel

künstliche Oeffnung:

1. Röhre	nach 3 Minuten	4,8 ccm	Farbe: mittel
2. Röhre	nach weiteren 3 Minuten	2,5 ccm	Farbe: hell
3. Röhre	nach weiteren 3 Minuten	2,6 ccm	Farbe: am dunkelsten.

Nach Entnahme in das erste Röhrchen wurden die oben angegebenen zwei Glas Wasser eingenommen, und 10 ccm Cystochrom injiziert.

In die noch liegenden Katheter wird nunmehr retrograd Perabrodil eingespritzt und zwar zuerst in den braunen, welcher in das normale Ostium führt. Röntgenaufnahme: Gut dargestelltes Nierenbecken, etwas erweitert, desgleichen der normal verlaufende Ureter.

Darauf Füllung des überzähligen Ureters durch die künstliche Oeffnung. Röntgenaufnahme: Der zweite Ureter wird gut dargestellt. Er entspringt einem gesonderten, höher gelegenen Nierenbecken mit zwei Kelchen, im Ganzen von länglicher Form.

Es wird eine weitere Aufnahme der beiden liegenden Katheter mit beiden dargestellten Ureteren und Nierenbecken gemacht, s. Abb. 2.

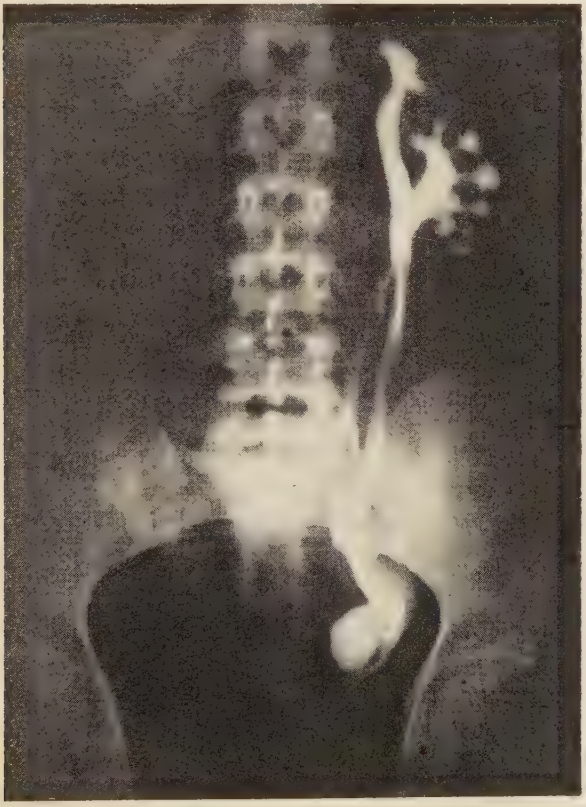

Abbildung 2.

Nach klinisch komplikationslosem Verlauf wird vor der Entlassung nochmals eine Cystoskopie mit Blauinjektion vorgenommen. Es ergibt sich eine normale Funktion der rechten, und mit geringer Verzögerung auch der linken Seite.

Vier Wochen nach der transvesikalen Operation kann Patientin beschwerdefrei entlassen werden.

Mündliche Rücksprache ein halbes Jahr nach der Entlassung ergab, daß es der Patientin gut geht, und sie keinerlei Beschwerden von seiten der Harnblase hat.

Abschließend ist noch die Frage zu beantworten, ob die cystische Erweiterung des vesikalen Ureterendes durch angeborene Atresie zustande kam. Der prall gefüllte Ureterocelensack ließ auch bei genauer Betrachtung keine Oeffnung erkennen. Da aber der zu dem überzähligen Ureter gehörige Nierenanteil mit Sicherheit — wenn auch noch eingeschränkt - funktioniert, ist eine angeborene Atresie dieses Harnleiters ausgeschlossen. Bei dem Alter der Pat. würde sonst ein völlig funktionsloser, hydronephrotischer Nierenanteil zu erwarten sein. Also muß die Ureterocele, deren embryonale Anlage aus der Mißbildung am Harnsystem ersichtlich ist und außer Zweifel steht, erst postfoetal, ja vor verhältnismäßig kurzer Zeit zustandegekommen sein. In der Tat ergibt sich auch hierfür ein klinischer Anhaltspunkt. Am 22. 1. 39, acht Wochen vor der Einlieferung, klagte Pat. über plötzlich auftretende Schmerzen im linken Unterbauch bzw. in der linken Lendengegend. Es muß hier irgendein Ereignis stattgefunden haben, das den Verschluß des bis dahin funktionierenden, überzähligen Ureters und dessen vesikale, cystische Erweiterung hervorgerufen haben muß. Einen sicheren Anhaltspunkt für die Ursache kann man nicht eruieren, es besteht aber die Möglichkeit, daß einige der zahlreichen kleinen Konkremente, welche sich in dem Ureterocelensack fanden, oder eine gewöhnliche Blasenschleimhautentzündung ausschlaggebend für den Ureterverschluß und somit für die Bildung der Ureterocele waren.

In vorliegendem Fall handelt es sich also um eine Kombination zwischen angeborener Anlage und ein im postfoetalen Leben aufgetretenes Moment, welche die Ureterocele unter den beschriebenen Erscheinungen hervorriefen.

Die therapeutische Maßnahme erstreckte sich hier lediglich auf eine Spaltung, bestand also nicht in einer Abtragung der Ureterocele. Es war dies in voller Absicht geschehen in der Annahme, daß die Wundränder nicht zur Verwachsung kämen. Die lippenförmige Be-

schaffenheit der gespaltenen Ureterocelenwand wurde als eine Art Klappenventil angesehen, das einen Zufluß erlaubt, einen Rückfluß aber verhindert. Es ist also auf diese Weise zu einer vollwertigen Funktion gekommen, und die Möglichkeit einer Narbenstenose bzw. anderer postoperativer Komplikationen durch Vernähen der Schleimhauträndер von vornherein ausgeschaltet worden. Natürlich muß von Fall zu Fall entschieden werden, und nicht immer wird die Spaltung — nicht des Ostiums — sondern der Ureterocelenwand angebracht sein. Immerhin wird wegen des guten funktionellen Ergebnisses auf diese Methode hingewiesen, welche recht einfach ist, wenn man schon aus irgendwelchen Gründen transvesikal vorgehen muß.

Zum Schluß möchte ich meinen verbindlichsten Dank aussprechen an Herrn Prof. Dr. E. Gohrbandt für die gefällige Ueberlassung des Themas, weiterhin an meinen verehrten Chef, Herrn Dr. Hecker für Anregung und Ratschläge zu dieser Arbeit.

Die Herren Professoren Anders, Biebl, Boeminghaus, Froboese, Rößle und Wildbolz waren so freundlich, mir durch persönliche Mitteilungen Hinweise und einige Erklärungen zu geben, wofür ich ihnen an dieser Stelle nochmals meinen besten Dank sage.

Schrifttum.

Keibel-Mall: Handbuch der Entwicklungsgeschichte.

Felix: Die Entwicklung des Urogenitalsystems.

Kampmeier: Entwicklungsgeschichte der bleibenden Niere des Menschen. Z. f. Anat. und Entwicklungsgeschichte Bd. 73 (1925) S. 459.

Ahlfeld: Die Mißbildungen des Menschen.

Foerster: Die Mißbildungen des Menschen.

Schwalbe: Morphologie der Mißbildungen Teil III.

Gruber: Ueber Mißbildungen im allgemeinen und im besonderen über Mißbildungen der Harnleiter. Münch. Med. Wochschr. II 1928, S. 2223—2224.

Wildbolz: Bildungsfehler von Nierenbecken und Harnleiter. Lehrbuch der Urologie, S. 128.

Sternberg: Allgemeine Pathologie und pathologische Anatomie. Nierenbecken und Ureter 1) Mißbildungen, S. 475.

Adrian, v. Lichtenberg: Die klinische Bedeutung der Mißbildungen. Z. f. urol. Chir. Bd. 1, 1913.

Bachrach: Die cystische Erweiterung des vesikalen Harnleiterendes. Handbuch der Speziellen Pathologie und Histologie Teil III, S. 17.

Stoeckel: Gynäkologische Urologie, Handbuch der Gynäkologie 10, 1—3, 1938.

Englisch: Ueber cystenartige Erweiterung des Blasenendes der Harnleiter. Zbl. f. Krankheiten der Harn- und Sexualorgane, Bd. 9, 1898.

V. Blum: Die intravesikale blasige Erweiterung und der Prolaps des unteren Harnleiterendes. Arch. f. klin. Chir. Bd. 113, S. 131.

— Physiologie und Pathologie des Ureters. Z. f. Urologie XIX, 1925.

Seitz: Ueber die Form der Ureteren speziell bei Föten und Neugeborenen. Beitrag zur Geburtshilfe und Gynaekologie, Bd. 18, 1908.

Wüllenweber: Kontrastbild der Blase bei Ureterocele. Z. urol. 27, H. 3, 1933.

Voelcker und **Wossidlo:** Urologische Operationslehre (Verlag Thieme) 1925.

L. Casper: Handbuch der Cystoskopie. 5. Aufl. 1923.

O. Kneise: Handatlas der Cystoskopie. 2. Aufl. 1926.

Adrian: Arch. f. Klin. Chir. Bd. 78, S. 588, 1905.

Bormann: Virchows Arch. f. Pathol. Anat. und Physiol. Bd. 186, S. 25, 1906.

Brunner: Zbl. f. allg. Pathol. und Pathol. Anat. Bd. 8 Nr. 4.

Weinstein: Virchows Arch. f. Pathol. Anat. und Physiol. Bd. 1 1870.

Gruber: Ref. 8. Tagung der Deutschen Gesellschaft für Urologie 1928. — Münch. Med. Wochschr. 1928 II.

M. Baumann: Münch. Med. Wochschr. 1923, Nr. 8.

V. Blum: Zeitschr. f. Urologie Bd. XIX, 1925.

Gottlieb: Z. Urol. Chir. Bd. XIX und XX, 1926.

C. v. Landwüst: desgl. Bd. XX.
Martius: Zbl. Gynaek. 1927 Nr. 6.
H. H. Schellhas: desgl. 1928, Nr. 8.
Kehrer: Zbl. Gynaek. Bd. XIV, S. 905, 1926.
A. W. Hochloff: desgl. Nr. 30, 1931.
Wüllenweber: Z. Urol. 27, H. 3, 1933.
Uebelhör: Z. Urol. Chir. 1936, Nr. 38, S. 135.
Schultze-Rhonhof: Zbl. Gynaek. 1938, Nr. 4.
Schultheß: desgl. 1938, Nr. 4.
Brenken: Zbl. Chir. 1930, S. 488.
Ehrich: desgl. 1927, S. 3212—3218.
Gottstein: desgl. 1930, S. 490.
G. Petrén: desgl. 1930, S. 1237 und Z. Urol. 24, 1930.
Renner: desgl. 1930, S. 488.
Vorschütz: desgl. 1932, S. 450—453.
K. Uglew: Z. Urol. 34,1930.
J. Hellström: (Acta chir. scand. Stockholm 71, S. 339.) Zbl. Chir. 1934, Nr. 5.
E. Zilocchin (Turin: Ref. Zbl. Chir. 1935, Nr. 3, S. 177.
R. Gutierrez (New York): Ref. Zbl. Chir. 1937, S. 184.
Blümel: Zbl. Chir. 1934, Nr. 42, S. 2456.
Jannsson: desgl. Ref. 1934, Nr. 33, S. 1951.
J. Biancardi: desgl. Ref. 1928, Nr. 30, S. 1688.

Lebenslauf.

Ich, Horst Walter, wurde am 21. April 1912 in der Hansestadt Bremen geboren. Nach absolvierter Reifeprüfung am Althoffrealgymnasium zu Nowawes begann ich 1932 das Medizinstudium an der Friedrich-Wilhelms-Universität Berlin, wo ich 1935 die ärztliche Vorprüfung, 1938 die Staatsprüfung ablegte. Nach Ableistung des Praktischen Jahres am Krankenhaus Kurmark, Eberswalde, erhielt ich am 1. September 1939 die Bestallung als Arzt. Zur Zeit bin ich daselbst als Assistenzarzt auf der chirurgischen Abteilung tätig.